16(2) 123-126, Summer 2024

Journal of Animal Environment
(AEJ)
Journal homepage: http://www.aejournal.ir

Short communication

Transmissible venereal tumor (TVT) in a two-year-old Bitch referred to the Department of Theriogenology, Faculty of Veterinary Medicine, Shahid Chamran University of Ahvaz

Behrooz Mihandost *, Amirsadra Taherzadeh Boroujeni, Alireza Karimi

Department of clinical science, Faculty of veterinary medicine, Shahid Chamran University of Ahvaz, Ahvaz, Iran

Key Words

Tumor
Metastasis
TVT
German shepherd
Bitch

Abstract

On the 9th of April 1401, a female German Shepherd dog was referred to the obstetrics department of Shahid Chamran University of Ahvaz with lesions in the genital area and vulva. These lesions with a more malignant form were also present in the throat and jaw area of the dog, which is very rare, and such metastases and malignancies usually lead to the quick death of the animal. The general form of the lesions indicated a TVT tumor. Transmissible venereal tumor (TVT) is the most prominent of the three transmissible tumors diagnosed in pets and a transmissible round cell neoplasia in dogs. After smear cytology from the vagina and vulva area of the case, it was determined that the lesions were related to the tumor and the animal was referred to the surgery department of Shahid Chamran University of Ahvaz for surgery, and due to the spread of the lesions and the very high cost of treatment both in terms of chemotherapy and surgery, the owner of the animal refused to continue the treatment.

* Corresponding Author's email: behrooz.mihandoost@scu.ac.ir
Received: 30 September 2023; Reviewed: 31 October 2023; Revised: 1 Juranry 2024; Accepted: 2 February 2024
(DOI):10.70102/AEJ.2025.16.2.16

یافته علمی کوتاه

تومور قابل مقاربتی در سگ ماده دوساله ارجاعی به بخش مامایی دانشکده دامپزشکی دانشگاه چمران اهواز

بهروز میهن‌دوست، امیرصدراطاهرزاده بروجنی، علیرضا کریمی*

گروه علوم درمانگاهی، دانشکده دامپزشکی، دانشگاه شهید چمران اهواز، اهواز، ایران

کلمات کلیدی

تومور
متاستاز
TVT
ژرمن شفرد
سگ ماده

چکیده

در تاریخ ۱۴۰۱/۱/۹ یک قلاده سگ ماده ژرمن شفرد به بخش مامایی دانشکده دامپزشکی دانشگاه چمران اهواز مراجعه کرد که ضایعاتی در ناحیه تناسلی و فرج و نیز این ضایعات با فرم بدخیم‌تر در ناحیه حلق و فک سگ نیز مشاهده شد. فرم کلی ضایعات حاکی از تومور قابل انتقال مقاربتی بود. سارکوما بین سه تومور قابل انتقال مورد تشخیص در حیوانات خانگی بسیار برجسته است. این تومور یک نئوپلازی سلول‌های دایره‌ای شکل قابل انتقال در سگ‌ها است. بعد از نمونه‌گیری سیتولوژی از ناحیه واژن و فرج از کیس، مشخص شد که ضایعات مربوط به تومور بوده و دام برای عمل جراحی به بخش جراحی دانشکده دامپزشکی دانشگاه شهید چمران اهواز ارجاع داده شد و با توجه به گسترش ضایعات و هزینه بسیار بالای درمان چه از نظر شیمی درمانی و جراحی،صاحب دام از ادامه درمان صرف نظر کرد.

* پست الکترونیکی نویسنده مسئول: behrooz.mihandoost@scu.ac.ir

تاریخ دریافت: ۸ مهر ۱۴۰۲؛ تاریخ داوری: ۹ آبان ۱۴۰۲؛ تاریخ اصلاح: ۱۱ دی ۱۴۰۲؛ تاریخ پذیرش: ۱۳ بهمن ۱۴۰۲
(DOI):10.70102/AEJ.2025.16.2.16

مقدمه

سارکوما TVT (Transmissible venereal tumor) بین سه تومور قابل انتقال مورد تشخیص در حیوانات خانگی بسیار برجسته است. این تومور یک نئوپلازی سلول‌های دایره‌ای شکل قابل انتقال در سگ‌ها است. این نئوپلازم مقاربتی که معمولاً به اعضای تناسلی خارجی در سگ‌ها اثر می‌گذارد به‌خوبی شناسایی شده است (CTVT) عمدتاً تنها توموری است که تحت شرایط طبیعی به‌وسیله پیوند سلولی منتقل می‌شود (۱). سلول‌های قابل انتقال CTVT می‌توانند به حیوانات حساس منتقل شوند و در یک سگ خاص، به سایر غشاهای مخاطی (مانند دهان) به‌طور خودبه‌خود از طریق پوست زخمی یا مخاط مخصوصاً در هنگام جفت‌گیری، لیسیدن، جنگیدن/ گاز گرفتن، بوییدن یا خارش منتقل شوند (۲). به‌علاوه، علاوه بر سیستم تناسلی (۱)، CTVT ممکن است درجایی از بدن از جمله پوست، دهان و بینی، غشاء مخاطی چشم و حتی مخاط مقعد اتفاق بیافتد (۱). در ناحیه گلوتئال، دندان‌ها و لثه‌های فک بالا، و پوست دورسال توراکس نیز ممکن است رخ دهد (۳). CTVT می‌تواند به‌صورت تجربی قابل انتقال به گونه‌ای دیگری از قبیل گرگ‌ها، شغال‌ها، کویوت‌ها و روباه‌های قرمز باشد (۱). تحقیقات اخیر در استرالیا که حضور یک تومور تازه ظاهر شده در شیطان تاسمانی (دیویل‌ها گونه‌ای کیسه‌دار درحال انقراض هستند) را کشف کرد، به‌نظر می‌رسد که به‌وسیله سلول‌های سرطانی قابل انتقال، در این مورد به‌وسیله گزیدگی، ایجاد شده است (۴). این تومور در تمام نژادهای سگ در مناطق مختلف جهان، به‌ویژه در مناطق گرمسیری و نیمه گرمسیری شناخته شده است (۵). به‌دلیل ماهیت انتقال از طریق تماس جنسی، سگ‌های آزاد و فعال جنسی در مناطقی با قرنطینه ضعیف، بیش‌ترین خطر ابتلا به این بیماری را دارند. اگرچه، CTVT به‌طور معمول متاستاز نمی‌دهد، اما گزارش شده است که در گره‌های لنفاوی ناحیه درگیر، کبد، پانکراس، طحال، ریه، کلیه، حفره چشم و مغز نیز دیده شده است (۱). قابلیت پیوند CTVT در مدل حیوانی نشان داد که تمایز سلول‌های تومور و به‌دنبال آن، رگرسیون خودبه‌خودی می‌تواند ایجاد شود (۱). جهت درمان می‌توان از عمل جراحی دیباکینگ ضایعات (Surgical de-bulking of the tumor nodules) و شیمی درمانی با vincristine sulfate به‌مدت چهار هفته و به‌صورت داخل وریدی استفاده کرد که استفاده از داروی سولفات وینکریستین بازخورد بهتری خواهد داشت (۶).

مواد و روش‌ها

یک کیس سگ ماده نژاد ژرمن شفرد شولاین در تاریخ ۱۴۰۱/۱/۹ با وزن ۲۶کیلوگرم به‌رنگ قهوه‌ای که در محیط منزل نگه‌داری می‌شد به بخش مامایی بیمارستان دانشکده دامپزشکی شهید چمران اهواز مراجعه کرد. کیس دارای ضایعاتی بدخیمی در فک و حلق بود (شکل ۱). کیس سابقه واکسن هاری، پارو و دیستمر را دارا بود هم‌چنین سابقه زایمان در حدود ۸ ماه پیش داشته و در زمان مراجعه صاحب ۳ توله بوده است سابقه عمل OHE (Ovariohysterectomy) نداشته است. در ۲۰ روز گذشته سابقه جفت‌گیری داشته است و طبق معاینات سونوگرافی رحم نتیجه بارداری منفی بوده است.

نتایج

پس از معاینات بالینی دستگاه تولیدمثلی، مخاطات بدن ضایعاتی در ناحیه واژن حیوان مشاهده شد که پس از انجام آزمایش‌های اولیه مثل CBC و تست سیتولوژی واژن با رنگ‌آمیزی Diff-Quik که در دو اسمیر تهیه شده بود حضور سلول‌های گرد توموری و سلول‌های بینابینی بزرگ را نشان داد (شکل ۲) که ضایعات در ناحیه واژن را که مشکوک به TVT بود تایید کرد. صاحب دام به بخش جراحی برای اپیزوتومی و برداشت نئوپلازی و ولواکتومی ارجاع داده شد و به صاحب دام توصیه شد عمل OHE انجام دهد. بنابر درخواست صاحب دام و هزینه‌های بالای شیمی درمانی صاحب دام از درمان شیمیایی صرف نظر کرد.

شکل ۱: تصویر A نشان‌دهنده ضایعات روی ماکسیلای سگ است و تصویر B نشان‌دهنده ضایعات در ناحیه کام حیوان می‌باشد

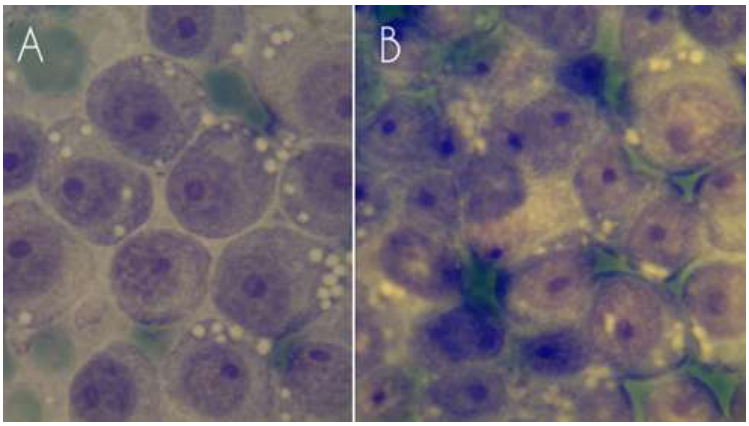

شکل ۲: تصویر لام رنگ‌آمیزی شده و سلول‌های دایره‌ای سرطانی می‌باشد

بحث

نکاتی که در این کیس ارجاعی به چشم می‌خورد سن ابتلا و فرم کلی ضایعات بود که فرم رایج یک تومور TVT را نداشت، متاستازهای شدیدی به فک بالا (ماکسیلاری) رخ داده و هم‌چنین ضایعات به سقف کام حیوان هم راه یافته بود به‌نظر می‌رسد که ضایعات باید در ناحیه ولوا شروع شده و با لیسیدن به‌صورت و فک و کام سگ ماده منتقل شده باشد. پیش آگهی این وضعیت تومور در این حیوان ضعیف می‌باشد.

منابع

1. **Eze, C.A., Anyanwu, H. and Kene, R., 2007.** Review of canine transmissible venereal tumour (TVT) in dogs. Nigerian Veterinary Journal. 28(1): 54-70.
2. **Stubbs, E. and Furth, J., 1934.** Experimental studies on venereal sarcoma of the dog. The American Journal of Pathology. 10(2): 275-286.
3. **Çızmecı, S. and Guler, M., 2018.** Transmissible venereal tumour (TVT) in bitches and therapy: a review. Malaysian Journal Of Veterinary Research. 9(2): 136-143.

4. **Gamon, J.A., Cheng, Y., Claudio, H., MacKinney, L. and Sims, D.A., 2006.** A mobile tram system for systematic sampling of ecosystem optical properties. Remote Sensing of Environment. 103(3): 246-254.

5. **Gürel, A., Kuscu, B., Gülanber, E. and Arun, S., 2002.** Transmissible venereal tumours detected in the extragenital organs of dogs. Open Journal of Veterinary Medicine. 3(2): 111-114

6. **Fathi, M., Ashry, M., Ali, K. M., Hassan, A. and Elkarmoty, A.F., 2018.** Clinico-pathological evaluation and treatment outcomes of canine transmissible venereal tumor using three different protocols. Pakistan Veterinary Journal. 38(2): 204-208.