

بررسی هیستولوژیکی مراحل رسیدگی جنسی ماکروسکوپیک در تخمدان سوف

حاجی طرخان (*Perca fluviatilis*) در بندر انزلی

- مریم صائمی*: دانشگاه آزاد اسلامی، واحد لاهیجان، صندوق پستی: ۱۶۱۶
- علی بانی: دانشکده منابع طبیعی، دانشگاه گیلان، صومعه سرا، صندوق پستی: ۱۱۴۴
- حسین خارا: دانشگاه آزاد اسلامی، واحد لاهیجان، صندوق پستی: ۱۶۱۶

تاریخ دریافت: فروردین ۱۳۹۱ تاریخ پذیرش: شهریور ۱۳۹۱

چکیده

هدف از بررسی حاضر، مطالعه ساختار ماکروسکوپی و میکروسکوپی (بافت شناسی)، سوف حاجی طرخان بود. به منظور انجام این آزمایش، نمونه‌ها از تالاب انزلی بصورت ماهانه برداشت شد. پس از تشریح، بافت تخمدانی بصورت ماکروسکوپیک تعیین مرحله شد. شاهد ماکروسکوپیک توسعه گنادی تخمدان در مرحله زرده‌سازی با توسعه رگهای خونی اطراف دیواره تخمدان همراه بود. همچنین در طول توسعه گنادی مقدار رنگدانه‌های تخمکها افزایش نشان داد بطوریکه از زرد روشن به نارنجی گرایش یافتند و سپس در مرحله بلوغ نهایی بی رنگ شدن تخمکها مشاهده شد. به منظور انجام پروسه بافت شناسی، تخمدانها در فرمالین بافر تثبیت شد. برای مطالعات میکروسکوپی، برش های ۷-۵ میکرونی تهیه و به روش هماتوکسیلین - اتوزین رنگ آمیزی شدند. تغییرات حاصل از رسیدگی جنسی در تخمدان به ۶ مرحله تقسیم شدند. مراحل جنسی پیش زرده سازی، وزیکول های زرده، مرحله زرده سازی پیشرفته، مرحله بلوغ نهایی و مرحله تخم ریخته در تخمدان ماهیان مشاهده شد. بررسی‌ها نشان داد یک گروه از تخمکها در تخمدان بطور همزمان توسعه یافتند که حاکی از توسعه اوولاسیون منفرد و دوره تخم‌ریزی کوتاه دارد.

کلمات کلیدی: ماهی سوف حاجی طرخان، تخمدان، تخم ریزی، هیستوپاتولوژیک



مقدمه

پس از تشریح ماهیان نمونه برداری شده، گناد جنس ماده در فرمالین بافر چهار درصد فیکس شد تا بافت‌شناسی روی آن انجام شود. مواد و وسایلی که در بافت‌شناسی استفاده شدند، شامل موارد زیر بود:

الکل، الکل ۱- بوتانل، کلروفرم، پارافین خالص، زایلین، همتوکسیلین، اتوزین، سبد بافت tissue tach، سینی قالب بافت، میکروتوم دوار (۸۲۰ Leica)، حمام آبی، انکوباتور و میکروسکوپ مجهز به دوربین.

برای تهیه اسلایدهای بافت‌شناسی از روش رنگ‌آمیزی همتوکسیلین و اتوزین استفاده شد. بافت‌ها پس از تثبیت شدن در فرمالین ۴ درصد آبیگری، مراحل شفاف‌سازی، پارافینه کردن، قالب‌گیری، برش، رنگ‌آمیزی بافت انجام شد. در ابتدا برش طولی و عرضی از بافت گناد تهیه و در سبد بافت قرار داده شد. برای آبیگری بترتیب از الکل‌هایی با درجات مختلف ۵۰، ۷۰، ۸۰ و ۹۶ (هر کدام به مدت نیم ساعت) عبور داده شد. سپس نمونه بافت دو بار از الکل ۱- بوتانل هر بار به مدت ۱ ساعت عبور داده شد. مرحله شفاف‌سازی شامل جایگزینی کلروفرم به جای الکل و جذب چربی بافت است. به این منظور نمونه‌ها دو مرتبه هر بار به مدت نیم ساعت در کلروفرم قرار داده شدند. برای نرم نمودن نمونه بافت، بافت‌ها در مخلوط کلروفرم و پارافین خالص نرم به شرح زیر قرار داده شد. ابتدا نمونه بافت به مدت یک ساعت در مخلوط کلروفرم و پارافین خالص نرم به نسبت ۱:۱ در انکوباتور ۳۷ درجه سانتیگراد گذاشته شد. سپس نمونه‌ها به مدت یک ساعت در پارافین نرم و تمیز در انکوباتور ۵۷ درجه سانتیگراد قرار گرفت. در مرحله قالب‌گیری نمونه بافت‌ها در داخل قالب ویژه قرار گرفته با استفاده از پارافین مذاب پوشانده شد. پس از سرد شدن قالب پارافین حاوی نمونه بافت جهت تهیه برش بافتی بود. برای تهیه برش با استفاده از میکروتوم دوار (۸۲۰ Leica) برش‌های بافتی با ضخامت ۵-۷ میکرون تهیه شد. سریال بافتی پس از رفع چین و چروک ایجاد شده با آب گرم ۳۷ درجه سانتیگراد در حمام آبی روی اسلاید آزمایشگاهی قرار داده شد. ژلاتین برای چسبندگی بهتر بافت به اسلاید استفاده شد. برای رنگ‌آمیزی، اسلایدهای بافت‌شناسی، در زایلین به مدت ۱۰ دقیقه قرار داده شد و بدین ترتیب پارافین‌های اطراف و داخل بافت حذف شد.

تعیین وضعیت تولیدمثل برای درک پتانسیل تولید مثل و فصل تخم‌ریزی بسیار مهم است (۴). چرخه تولید مثلی یک فاکتور مهم در درک نحوه تولیدمثل گونه‌های مختلف ماهیان و ایجاد برنامه‌های حفاظتی برای آنهاست. (۲، ۵، ۶، ۸، ۹، ۱۰، ۱۵، ۱۹، ۲۰ و ۲۴) مطالعات بیولوژیکی مختلف انجام می‌شود تا مشخص شود هر گونه از ماهیان با توجه به فاکتورهایی که به ارث می‌برند (ژنتیکی و فیزیولوژیکی) یا فاکتورهای محیطی (دما، تغذیه) کدام استراتژی تولیدمثلی را بکار می‌برند (۱۸). مطالعات بافت‌شناسی گناد یکی از قابل اعتمادترین روشها برای ارزیابی استراتژی و تاکتیک‌های تولید مثلی و تایید برمشاهدات ماکروسکوپی است (۱۸).

خانواده سوف ماهیان به طور گسترده در آبهای نیمکره شمالی انتشار دارند. حدود ۹۰ درصد از ۱۶۰ گونه مربوط به این خانواده در آمریکای شمالی، در شرق کوه‌های راکی یافت می‌شوند. این ماهیان کوچک و ساکن کف بستر هستند و بدن طولی، دهان کوچک، چشمان واضح و کیسه شنا در آنها تحلیل رفته است یا وجود ندارد. اگرچه این ماهیان پنهان شونده هستند و ماهیان کوچک را شکار می‌کنند، اما رنگهای روشن و درخشانی دارند بخصوص هنگامی که مبادرت به تخم‌ریزی می‌کنند. سوف ماهیان بغیر از داترها شامل دو گروه دیگر نیز می‌شوند: سوفها (برای مثال، پرکا) و پایک پرکها (مثل استیزوستیادیون). هر دو گروه از نظر شکل و باله‌ها خصوصیات عمومی سوف ماهیان را دارند. زیستگاه آنها دریاچه‌ها و رودهای بزرگ است و از نظر قیمت هم در آمریکای شمالی و هم اوراسیا بسیار گرانبها هستند (۱).

تاکنون بررسی بافت‌شناسی روی تخمک ماهیان سوف تالاب انزلی صورت نگرفته است. در بررسی حاضر سعی شده با بررسی بافت‌شناسی و مشاهده میکروسکوپی تخم‌ها در دوره تخمک‌سازی مراحل رسیدگی جنسی ماهی سوف حاجی طرخان، وجود یا عدم وجود توسعه گنادی نرمال در سوف حاجی طرخان توضیح داده شود.

مواد و روش کار

ماهیان با استفاده از تور گوشگیر طی یک دوره یک ساله (خرداد ۱۳۸۷-۸۸) بصورت ماهانه از تالاب انزلی واقع در جنوب غربی دریای خزر (عرض جغرافیایی ۳۷ شمالی) برداشت شدند.

دیده شد و از تخمک های مرحله پیش زرده سازی قابل تمایز بود. گناد مات، غیر شفاف و مایل به قرمز همراه با رگه های خونی دیده شد؛ در مرحله ۴ یا توسعه انتهایی (Late vitellogenic) گناد مایل به نارنجی و تخمها غیر شفاف و به وضوح قابل مشاهده بودند؛ گناد حدود دو سوم حفره بدن را اشغال کردند و رگ های خونی بر روی تخمدان دیده شد. تخمک ها از نظر ماکروسکوپی به رنگ زرد بودند و در پایان این مرحله تخمک ها به رنگ مایل به نارنجی دیده شدند. تخمک های مرحله پیش زرده سازی نیز در تخمدان وجود داشتند. در مرحله ۵ تخمک ها به صورت شفاف دیده شدند و به وضوح از تخمک های مرحله پیش زرده سازی در داخل تخمدان قابل تمایز بودند. پس از تخم ریزی تخمک ها چروکیده و خونی دیده شدند. تخمدان چند ماه در استراحت باقی ماند تا دوره تولید مثلی بعدی را در سال بعد آغاز کند.

مشاهدات مایکروسکوپی بافت شناسی توسعه گنادی: در تخمکهای مرحله پیش زرده سازی سوف حاجی طرخان عمل زرده سازی دیده نشد (تصویر A). اووسیتها بسیار کوچک بودند. هسته کروی شکل است و یک لایه نازک اطراف تخمک را فرا گرفته بود. به علت وجود یک سیتوپلاسم ضخیم اطراف هسته اندازه تخمک افزایش نشان داد. هستکها بصورت دانه های سیاه رنگ در در غشای داخلی هسته دیده می شود.

تخمکها در مرحله ۳ در شروع زرده سازی قرار داشتند (شکل ۲). واکوئل های اطراف هسته همان وزیکول های زرده هستند. هستکها به تعداد زیاد در غشای داخلی هسته دیده می شوند. از دیگر خصوصیات اووسیت مرحله ۳ ضخیم شدن سلول های فولیکولی گرانولوزا، تکا (Granuloza, teca) و لایه شعاعی زونا رادیاتا (Zona radiata) است. آنها در رنگ آمیزی بازوفیلیک روشن تر دیده می شوند.

مرحله ۴ دوره زرده سازی است. از خصوصیات تخمکها، وجود قطرات چربی و دانه های زرده در داخل تخمک است. این مرحله شامل موارد زیر است:

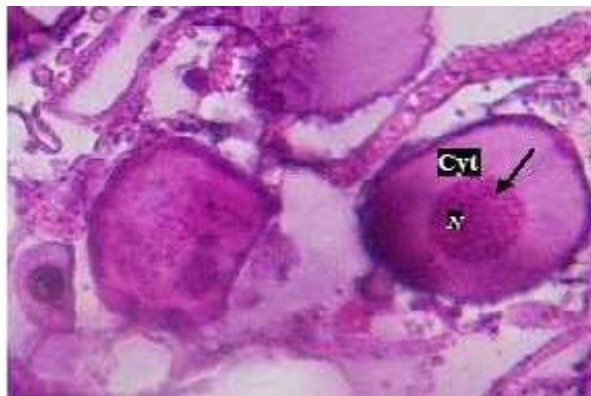۴a: زرده سازی در مراحل اولیه قرار دارد (شکل ۳). دارد. گلبول های زرده یک سوم اطراف زرده را احاطه کرده اند.

اسلایدهای بافت شناسی در الکل های ۷۰، ۹۰، ۱۰۰ و آب مقطر، هماتوکسیلین (هر کدام به مدت ۴ دقیقه) قرار داده شد. سپس اسلایدهای بافت شناسی در معرض آب جاری به مدت ۵ دقیقه، اتوزین به مدت ۱۰ دقیقه سپس از الکل ۷۰، ۹۰ و ۱۰۰ درصد (هر کدام به مدت ۳ دقیقه) عبور داده شد. در انتها اسلایدها در زایلین به مدت ۵ دقیقه قرار گرفت. سپس با چسب انتالان لامل به لام حاوی بافت چسبانده شد. تشخیص مراحل مختلف رسیدگی تخمدان با معیار استاندارد Brown-Peterson, ۲۰۰۹; West, ۱۹۹۰ مقایسه شد. رشد و رسیدگی تخمدان ماهی سوف را می توان به شش قسمت تقسیم نمود. این شش مرحله عبارتند از: مرحله اول مرحله هستک های کروماتینی که در ماهیان نابالغ دیده می شود. نمونه های صید شده در مطالعه حاضر، ماهیان نابالغ را در بر نگرفت. مرحله دوم مرحله پیش زرده سازی، مرحله سوم مرحله وزیکول های زرده، مرحله چهارم مرحله زرده سازی پیشرفته، مرحله پنجم مرحله بلوغ نهایی و مرحله شش مرحله تخم ریخته بود. در نهایت جهت تجزیه و تحلیل های هیستولوژیک توسط میکروسکوپ نوری از نمونه ها تصویربرداری صورت گرفت. گنادها براساس روش شش مرحله ای و بر مبنای شکل ظاهری و اندازه اووسیتها، لایه فولیکولی، دیواره سلولی، واکوئل، هسته و هستکها تشخیص مرحله رسیدگی گردید. سه ناحیه ابتدایی، میانی و انتهایی تخمدان ماهی سوف حاجی طرخان به روش آزمون آنالیز واریانس و آمار توصیفی اختلاف معنی داری در فراوانی تخمکها مشاهده نشد ($P > 0.05$).

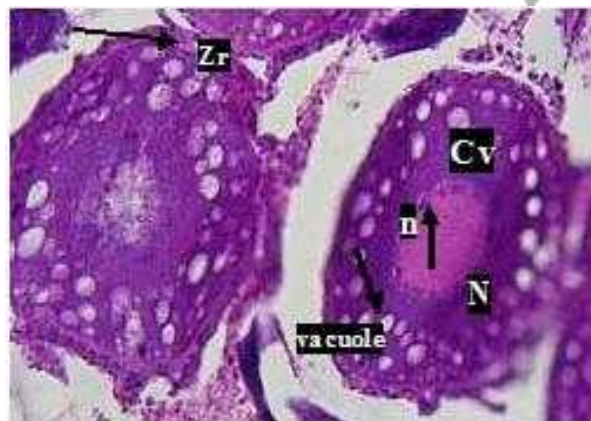نتایج

در مرحله ۲ یا قبل از زرده سازی گناد کوچک، رنگ صورتی و مخروطی شکل، دیواره تخمدان ضخیم و غیر شفاف بود. فقط تخمک های مرحله پیش زرده سازی در تخمدان وجود داشت. در مرحله ۳ وزیکول های زرده یا توسعه اولیه (Early vitellogenic) یک گروه از تخمکها شروع به زرده سازی کردند. در مشاهدات ماکروسکوپی به رنگ سفید



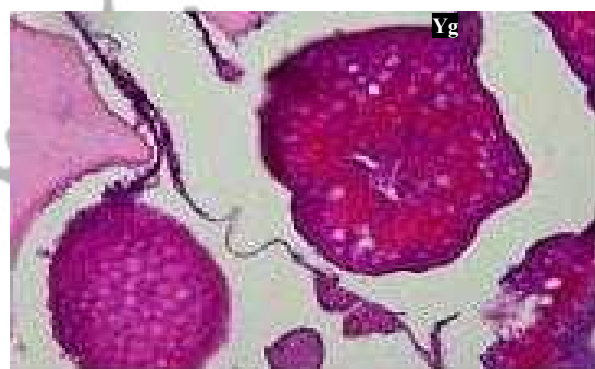

شکل ۱: مرحله ۲، پیش‌زردسازی، تخمک‌هایی با رشد اولیه دیده شد. $40\times$, Cyt: Cytoplasm, N: Nucleus, Primary oocyte



شکل ۲: مرحله ۳، زردسازی اولیه، تخمک‌هایی با رشد اولیه و کورتیکال آلوتولی مشاهده شد.

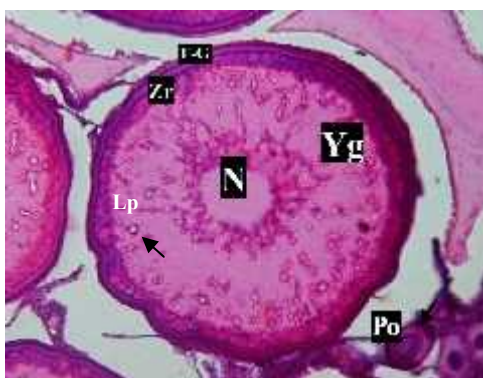
$40\times$ Zr: Zona radiata, n: nucleoli, Cv: Cortical vesicle, Po: Primary oocyte ; N: Nucleus



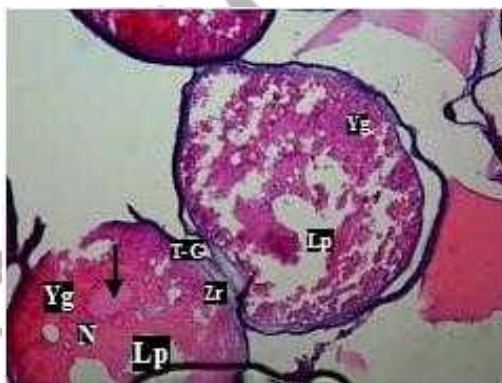
شکل ۳: مرحله ۴a، زردسازی؛ زیر گروه ۴a؛ $10\times$, Yg: Yolk globule, Po: Primary oocyte

قابل مشاهده است. گلبول‌های زرده بیشتر فضای هسته را احاطه کرده است
۴c: قطرات چربی در حال پیوستن به همدیگرند که یک قطره بزرگ را در قطب گیاهی ایجاد کنند (شکل ۵). قطرات زرده نیز در حال پیوستن به همدیگر هستند. هسته کم کم به سمت قطب جانوری رفته و در آنجا دیواره هسته کم کم از بین می‌رود.

۴b: در این مرحله زرده‌سازی پیشرفت بیشتری داشته، دانه‌های زرده و چربی بصورت دانه‌های زرده (نارنجی) و چربی (سفید) (شکل ۴). لایه‌های اطراف سلول تخمک شامل لایه شعاعی زونارادپاتا و لایه‌های فولیکولی گرانولوزا و تکا عریض‌تر شده به طوری که به آسانی قابل تفکیک از هم هستند.



شکل ۴: مرحله ۴b، زرده سازی؛ **Zr: Zona radiata ; T-G; Teca & Granulosa ;Po: Primary oocyte**؛ **Yg: Yolk globule** ۱۰X



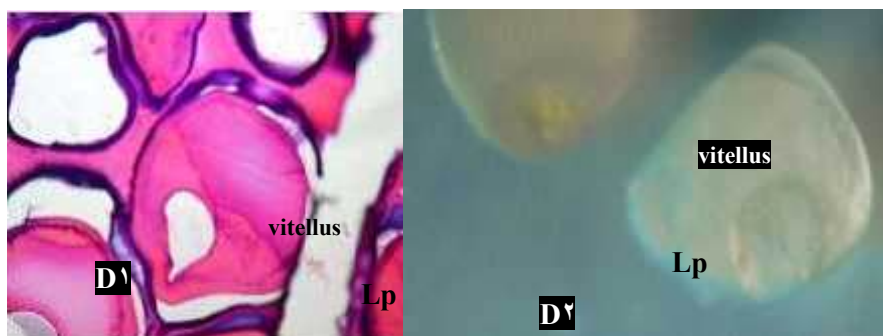
شکل ۵: مرحله ۴c، زرده سازی زیر گروه **۴c**؛ **Po: Primary oocyte Lp: Lipid droplet N: Nucleus, Yg: Yolkglobule** ۱۰X

قابل مشاهده نیست و کروماتین داخل هسته، در سیتوپلاسم پخش شد.

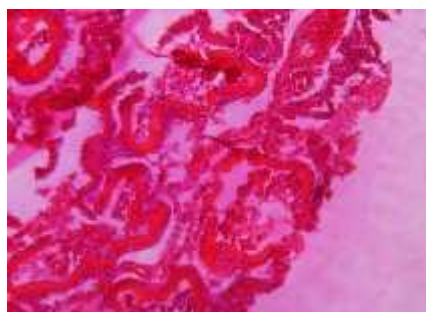
بعد از تخم‌ریزی در مرحله ۶ (Spent)، Post Ovulatory Follicle و تخمک‌های اولیه در تخمدان مشاهده شد.

در مرحله ۵ (بلوغ نهایی؛ Final Oocyte Maturation) در مشاهده ماکروسکوپی تخمک‌ها شفاف هستند (شکل ۶) و یافته‌های مایکروسکوپی زرده یک توده همسان (vitellus) قرمز رنگ مشاهده شد که نتیجه ترکیب گلبول‌های زرده بود و از لیپید فقط یک قطره بزرگ چربی دیده شد (شکل ۶). هسته





شکل ۶: مرحله ۵، بلوغ نهایی؛ Po: Primary oocyte, Yg: Yolk globule, Cv: Cortical vesicle $10\times$, Lp: Lipid droplet N: Nucleus



شکل ۷: بعد از تخم‌ریزی: POF: Post Ovulatory Follicle Po: Primary oocyte $20\times$

بحث

است (۲۴). الگوهای معمول در رشد و توسعه گنادی در ماهیان متفاوت است. در صورتی که رشد تخمدان به صورت همزمان گروهی Group synchronous باشد تخم‌ریزی بیش از یکبار در دوره زندگی صورت می‌گیرد. در این حالت از رشد و توسعه گنادی، تخمدان هم دارای تخمکهای پیش زرده‌سازی و هم یک دسته از تخمکها که رشد می‌کنند به رسیدگی جنسی می‌رسند و در فصل تخم‌ریزی اووله می‌شوند (۱۴).

در مطالعات بافت‌شناسی حاضر طی رشد و توسعه گنادی، تخمکهای اولیه دوباره در یک گروه دیگر رشد نیافتند و به تخمکهای در حال توسعه تخمدان اضافه نشدند فقط یک سری تخمک در تخمدان وجود داشت. در نتیجه همآوری در سوف حاجی طرخان تعیین شده معلوم شد که رشد تخمدان به صورت همزمان گروهی به حالتی گفته می‌شود که تخم‌ریزی بیش از یکبار در دوره زندگی صورت می‌گیرد. در این حالت از رشد و توسعه گنادی، تخمدان هم محتوای تخمک پیش زرده‌سازی و هم یک دسته از تخمکها که رشد می‌کنند به رسیدگی جنسی می‌رسند و در فصل تخم‌ریزی اووله می‌شوند

چرخه سالانه رشد گناد به این صورت است که تخمکهای پیش زرده‌سازی چند ماه پس از هج شدن در لاروها ایجاد می‌شود در آنها دیده می‌شود که به آن تخمک اولیه می‌گویند. تخمک‌زایی به همین منوال باقی می‌ماند تا ماهیان به بلوغ جنسی برسند. ماهیان بالغ قادرند دوره زرده‌سازی را در تخمکها به انجام برسانند و طی زرده‌سازی قطر اووسیت‌ها، همچنین شاخص گنادی افزایش می‌یابد (۷، ۱۳، ۱۶، ۱۷ و ۲۰) شاهدات مرحله زرده‌سازی Vitellogenesis، تشکیل گرانولهای زرده و قطرات چربی را نشان داد. ضخامت غشای تخم که از سه لایه (۱) لایه داخلی زونارادیاتا، (۲) لایه گرانولوزا (۳) لایه تکا تشکیل شده است در مرحله زرده‌سازی افزایش یافت.

پس از زرده‌سازی دوره اوولاسیون (Ovulation) انجام شد و طی آن هسته که به قطب جانوری مهاجرت کرده دیواره‌اش کم کم ناپدید شد و سرانجام تخمک آماده اووله شدن شد. اوولاسیون در سوف به سرعت اتفاق افتاد.

شناخت استراتژی‌های تولید مثلی مختلف در ماهیان و چگونگی تولید مثل ماهیان برای درک پتانسیل تولید مثل مهم

تشکر و قدردانی

در راستای صید ماهیان از آقای مرتضی صیاد جهت تلاش‌های ساعی در جمع‌آوری ماهی از تالاب انزلی بسیار سپاسگزار هستیم. همچنین مراتب تشکر و قدردانی را از آقای مهندس کاظمی، سرکار خانم دکتر احمدنژاد و خانم مهندس هادوی جهت راهنمایی‌های ارزنده در راستای آزمایشات بافت شناسی داریم.

منابع

- ۱- ستاری، م.؛ شاهسونی، د. و شفیع، ش.؛ ۱۳۸۲. ماهی شناسی ۲ (سیستماتیک). انتشارات حق شناس. ۵۰۲ صفحه.
- 2-Abascal, F.J., Megina, C. and Medina, A., 2004. Testicular development in migrant and spawning bluefin tuna (*Thunnus thynnus* (L.)) from the eastern Atlantic and Mediterranean. *Fish. Bull.*, 102: 407-417.
- 3-Baggerman, B., 1990. Sticklebacks. *In*: Reproductive seasonality in teleosts: Environmental influences, (A.D. Munro, A.P. Scott, & T.J. Lam, eds). pp.79-107. CRC Press, Boca Raton, FL.
- 4-Brown- Peterson N.J., Barbieri L., Macewicz B., Saborido-Rey F., Tomkiewicz J. and Wyansk D., 2009. An improved and simplified terminology for reproductive classification in fishes. *Gonadal histology workshop of the joint meeting of Ichthyologist and Herpetologists*; July 2007. St. Louis, Missouri, USA.
- 5-Corriero A., Desantis S., Deflorio M., Acone F., Bridges C.R., de la Serna J.M., Megalofonou, P. and De Metrio G., 2003. Histological investigation on the ovarian cycle of the eastern Atlantic bluefin tuna (*Thunnus thynnus* L.). *J. Fish Biol.*, 63:108-119.
- 6-Corriero A., Karakulak S., Santamaria N., Deflorio M., Spedicato D., Addis P., Desantis S., Cirillo F., Fenech-Farrugia A., Vassallo-

یعنی درست همان حالتی که در تخمدان سوف حاجی طرخان مشاهده شد. در نتیجه تخمدان در سوف حاجی طرخان به صورت همزمان گروهی Group synchronous توسعه می‌یابد. پیشرفت همزمان دسته‌ای در گونه‌های معتدل سرد مثل قزل‌آلا (۲۱). در گونه‌های آبهای عمیق (۲۲) و گونه‌های دریایی عرض‌های جغرافیایی بالا (۱۶) بیشتر مشاهده می‌شود. از طرفی در یک فصل تولید مثلی یک گروه تخمک‌های معین توسعه می‌یابند و چون در توسعه آن تخمک‌ها، هیچ POF در تخمدان مشاهده نشد که نشان دهد تخمک‌ها در گروه‌های کوچکتر در فاصله‌های زمانی معین ریخته شده‌اند دال بر این واقعیت است که سوف تخم‌ریزی کننده کلی Total spawner است.

در این تحقیق از چندین معیار مختلف استفاده شد که رسیدگی تخمدان را توضیح دهد (۱۱ و ۲۵) در نهایت رسیدگی تخمک ماهیان به ۶ مرحله تقسیم شدند و مرحله ۴ رسیدگی تخمک‌ها نیز به ۳ زیر مرحله تقسیم شدند مرحله پیش زرده‌سازی که بعد از ریختن تخمک‌ها در فصل تولید مثلی قبلی در تخمدان ظاهر می‌شود نشان دهنده شروع چرخه تولید مثلی بعدی در سوف است. دوره زرده‌سازی اولیه کوتاه بود و یک ماه طول کشید و زیکول‌های کورتیکالی (قطرات زرده‌ای اولیه) در تخمک دیده می‌شد که به عنوان زرده‌سازی داخلی نامیده می‌شود (۳ و ۱۲). زرده‌سازی در مرحله ۴ به ۳ زیر مرحله تقسیم شد ۴a, ۴b, ۴c. در این مرحله سنتز مواد زرده‌ای اتفاق افتاد و قطر تخمک افزایش یافت. رسیدگی نهایی و اووله شدن در ماهی سوف کوتاه است و طی یک دوره ۲ هفته‌ای همه ماهیان تخم‌ریزی می‌کنند در این مرحله هسته تخمک‌ها ناپدید شده که نشان‌دهنده وقوع تقسیم میوز دوم و اووله شدن تخمک‌هاست. مطالعات بافت‌شناسی تخمدان سوف حاجی طرخان امکان تفکیک مراحل مختلف رسیدگی جنسی را فراهم می‌کند. از آنجایی که مهاجرت هسته به قطب جانوری در پایان مرحله زرده‌سازی در سوف اتفاق می‌افتد به عبارتی زمانی که هنوز تخمک‌ها شفاف نشده‌اند و از نظر ظاهری تغییری نشان نمی‌دهند، مهاجرت و ناپدید شدن هسته (GVBD) اتفاق می‌افتد و در مشاهدات و میکروسکوپی یا مشاهده از طریق لوپ امکان‌پذیر نیست فقط مطالعات مایکروسکوپیکی زمان دقیق مهاجرت هسته را مشخص کرد. در صورت مطالعات آبی‌پروری آینده، دانش مرحله بندی رسیدگی جنسی تخمدان سوف حاجی طرخان می‌تواند مفید واقع شود.

- Agius R., de la Serna, J.M., Oray I., Cau A., Megalofonou, P. and De Metrio G., 2005.** Size and age at sexual maturity of female bluefin tuna (*Thunnus thynnus* Linnaeus, 1758) from the Mediterranean Sea. *J. Appl. Ichthyol.*, 21:483–486.
- 7-Craig J.F., 1977.** The body composition of adult perch, *Perca fluviatilis* in Windermere, with reference to seasonal changes and reproduction. *J. Anim. Ecol.* 46:617–632.
- 8-Goldstein J., Heppell S., Cooper A., Brault S. and Luctavage M., 2007.** Reproductive status and body condition of Atlantic bluefin tuna in the Gulf of Maine, 2000–2002. *Mar. Biol.*, 151:2063–2075.
- 9-Heinisch G., Corriero A., Medina A., Abascal F.J., de la Serna J.M., Vassallo-Agius R., R'ios, A. B., Garcia A., de la G'andara F., Fauvel C., Bridges C.R., Mylonas C.C., Karakulak S.F., Oray I., De Metrio G., Rosenfeld H. and Gordin H., 2008.** Spatiotemporal pattern of bluefin tuna (*Thunnus thynnus* L. 1758) gonad maturation across the Mediterranean Sea. *Mar. Biolo.*, 154:623–630.
- 10-Karakulak S., Oray I., Corriero A., Deflorio M., Santamaria N. and De Metrio G., 2004.** Evidence of a spawning area for the bluefin tuna (*Thunnus thynnus* L.) in the eastern Mediterranean. *J. Appl. Ichthyol.*, 20:318–320.
- 11-Kesteven G.L. 1960.** Manual of field methods in fisheries biology. *FAO Manu. Fish. Sci.*, 1:44–45.
- 12-Khoo K.H. 1979.** The histochemistry and endocrine control of vitellogenesis in goldfish ovaries. *Can. J. Zool.*, 57: 617- 626.
- 13-Le Cren E.D., 1951.** The length-weight relationships and seasonal cycle in gonad weight and condition in perch (*Perca fluviatilis*). *J. Anim. Ecol.*, 20:201- 219.
- 14-Luo J. and Musick J.A., 1991.** Reproductive biology of the bay anchovy in Chesapeake Bay. *Trans. Am. Fish. Soc.*, 120:701-710.
- 15-Medina A., Abascal F.J., Megina C. and Garc'ia A., 2002.** Stereological assessment of the reproductive status of female Atlantic northern bluefin tuna during migration to Mediterranean spawning grounds through the Strait of Gibraltar. *J. Fish Biol.*, 60:203–217.
- 16-North, A.W. and White M.G. 1987.** Reproductive strategies of Antarctic fish. *Pro. Con. European Ichthyol.*, 5:381-90.
- 17-Papageorgiou N.K., 1977.** Fecundity and reproduction of perch (*Perca fluviatilis* L.) in Lake Agios Vasilios, Greece. *Freshw. Biol.*, 7:559–565.
- 18-Saborido Rey F., Murua H., Tomkiewicz and Barbieri L., 2009.** Female reproductive strategies: Energetic balance between maturation, growth and egg production. Abstract for oral presentation, 4th workshop on Gonadal Histological of fishes. 12P.
- 19-Susca V., Corriero A., Bridges C. R. and De Metrio G., 2001.** Study of the sexual maturity of female bluefin tuna: Purification and partial characterization of vitellogenin and its use in an enzyme-linked immunosorbent assay. *J. Fish Biol.*, 58:815–831.
- 20-Tyler C.R. and Sumpter J.P., 1996.** Oocyte growth and development in teleosts. *Rev. Fish Biol. Fish.* 6(3):287–318.
- 21-Tyler C.R., Sumpter J.E. and Witthames P.R., 1990.** The dynamics of oocyte growth during vitellogenesis in the rainbow trout, *Salmo gairdneri*. *Biol. Rep.*, 43:202-9.
- 22-Van Der Kraak, G. and Pankhurst N.W., 1996.** Temperature effects on the reproductive performance of fish. *In: Global Warming: Implications for Freshwater and Marine Fish.* (G. McDonald & C. M. Wood eds.). Cambridge University Press, Cambridge (in press).
- 23-Vazzoler A.E.A., 1996.** Biología da reprodução de peixes teleostes: teoria e prática. *Eduem. Maringa, Brasil*, 169P.
- 24-Wallace R.A. and Selman K., 1981.** Cellular and dynamic aspects of oocyte growth in teleosts. *Am. Zool.*, 21:325-343.
- 25-West G., 1990.** Methods of assessing ovarian development in fishes: A review. *Aust. J. Mar. Freshwat. Res.* 41(2): 99–222.



A histological investigation of macroscopically ovarian maturation in perch (*Perca fluviatilis* L.) in Anzali wetland

- **Maryam Saemi***: Islamic Azad University, Lahijan Branch, P.O.Box: 1616 Lahijan, Iran
- **Ali Bani**: Faculty of natural Resources, Guilan university, P.o.Box: Sowmsara , Iran
- **Hosein Khara**: Islamic Azad University, Lahijan Branch, P.O.Box: 1616 Lahijan, Iran

Received: April 2012

Accepted: September 2012

Keywords: Histological observation, spawning, ovary, perch

Abstract

Target of the current study was investigation of macroscopic and microscopic (histological) structure of Perch's ovaries (*Perca fluviatilis*). To perform this experience, samples were caught monthly from Anzali wetland located in North West of Iran. Ovaries were harvested and staged macroscopically. Macroscopic observation showed that gonad development in vitellogenic stage was in line with increasing of blood vessels around of ovaries. Also during of vitellogenic stage the mount of pigment was increased and oocytes changed their color from light yellow to orange and in final maturation tended to be colorless and clear. Ovaries were fixed after dissecting in formalin to be prepared for histological processes. Tissue samples were sectioned 5-7 μ m, before staining with Mayer's Haematoxylin and Eosin. Variations of gonad maturation were divided to six stages consisting of previtellogenic, early vitellogenic, late vitellogenic, final maturation, and spent stages. For observation demonstrate a single ovulation and a short time spawning.

